UJI EFEK EKSTRAK ETANOL DAUN SAWO MANILA TERHADAP GAMBARAN HISTOPATOLOGI GINJAL TIKUS PUTIH JANTAN

Nur Raodatul Jannah, Joni Tandi, Niluh Puspita Dewi, Tien Wahyuni Handayani
Program Studi S1 Farmasi, STIFA Pelita Mas Palu

Email : nurraodatuljana@gmail.com

ABSTRACT

This study aims to examine the presence of secondary metabolite compounds in ethanol extract of sapodilla leaves (manilkara zapota (L) P.Royen) and the effect of ethanol extract of sapodilla manila on kidney cell regeneration in male white rats induced by streptozotocin. This research is a laboratory experiment using 25 test animals of male white rats which were divided into 5 groups and each group consists of 5 male white rats group 1 details as normal control, group 2 as a negative control given a 0,5 % na- cmc suspension,and group III,IV,and V as test groups were given ethanol extract of sapodilla leaves with each dose 100,200 and 400 mg/kgBW. The level of renal histophatology damage was observed with HE staning using an Olympus cx 21 microscope at 400x magnification. The results of this study indicated that there were secondary metabolite compounds in ethanol extract of sapodilla leaves, namely flavonoids, alkaloids, saponins and tannins. Ethanol extract of sapodilla leaves at a dose of 200 mg/kg BW was able to give an effect to the regeneration of kidney cells in diabetic male white rats.

Keywords: *diabetes, sapodilla manila, histopathology, kidneys*

ABSTRAK

Penelitian ini bertujuan untuk menguji ada tidaknya kandungan senyawa metabolit sekunder pada ekstrak etanol daun sawo manila (*manilkara zapota* (L) P.Royen),dan efek ekstrak etanol daun sawo manila terhadap regenerasi sel ginjal pada tikus putih jantan diabetes yang diinduksi streptozotocin.Penelitian ini merupakan penelitian eksperimen laboratorium dengan menggunakan hewan uji sebanyak 25 ekor tikus putih jantan dibagi menjadi 5 kelompok dan tiap kelompok terdiri dari 5 ekor tikus putih jantan dengan rincian kelompok I sebagai kontrol normal, kelompok II sebagai kontrol negatif yang diberikan suspensi Na-CMC 0,5%, dan kelompok III, IV,V, sebagai kelompok uji diberikan ekstrak etanol daun sawo manila dengan masing-masing dosis 100 mg/kg BB,200 mg/kg BB dan 400 mg/kg BB.Gambaran tingkat kerusakan histopatologi ginjal diamati dengan pewarnaan HE menggunakan mikroskop Olympus Cx-21 perbesaran 400x. Hasil penelitian menunjukkan bahwa terdapat senyawa metabolit sekunder pada ekstrak etanol daun sawo manila yaitu flavonoid,alkaloid,saponin,steroid dan tanin.Pemberian ekstrak etanol daun sawo manila pada dosis 200 mg/kg BB mampu memberikan pengaruh terhadap regenerasi sel ginjal tikus putih jantan diabetes.

Kata Kunci : diabetes Sawo manila, histopatologi ginjal.

PENDAHULUAN

Obat tradisonal yaitu obat-obatan yang diolah secara tradisional, turun-temurun berdasarkan resep nenek moyang, adat istiadat, kepercayaan atau kebiasaan setempat dan pengetahuan tradisional (J Tandi, 2023).

Diabetes melitus (DM) adalah kelainan metabolisme yang paling umum untuk semua kelompok usia, keadaan ini berhubungan dengan terjadinya metabolisme karbohidrat, lemak dan protein yang tidak normal dalam tubuh (Joni Tandi, H, Yuliet, & Yusriadi, 2016).

Ginjal merupakan organ vital yang berperan sangat penting dalam mempertahankan kestabilan lingkungan dalam tubuh. Ginjal mengatur keseimbangan cairan tubuh, elektrolit dan asam basa dengan cara menyaring darah yang melalui ginjal, reabsorbsi selektif air, serta mengekresi kelebihannya sebagai kemih. Ginjal juga mengeluarkan sampah metabolisme yaitu:urea, kreatinin asam urat dan zat kimia asing. Selain fungsi regulasi dan ekresi (Rivandi & Yonata, 2015)

Nefropati Diabetik atau Penyakit Ginjal Diabetik (PGD) merupakan salah satu komplikasi yang sering terjadi pada penderita diabetes. Pada penyakit ini terjadi kerusakan pada filter ginjal atau yang dikenal dengan glomerulus (Meschel, 2012).

Nefropati diabetik menimbulkan berbagai perubahan pada pembuluh-pembuluh kapiler dan arteri, penebalan selaput endotelial, trombosis, adalah karakteristik dari mikroangiopati diabetik dan mulai timbul setelah periode satu atau dua tahun menderita diabetes mellitus (Hendromartono, 2009). Salah satu tanaman yang diduga untuk menurunkan kadar glukosa darah adalah daun sawo manila yang digunakan secara empiris. Penelitian sebelumnya tentang daun sawo manila menyatakan bahwa daun sawo manila mengandung senyawa alkaloid, flavonoid, tanin dan saponin yang merupakan antioksidan yang dapat menurunkan kadar glukosa darah (Prihardini & Wiyono, 2019). Penelitian lain menyebutkan air buah sawo manila dengan dosis 7,2 ml/200 kg BB dapat menurunkan kadar glukosa darah (Afifah Effatul, 2015). Dan penelitian lain juga menyebutkan pada dosis dengan konsentrasi 150 mg dapat menghambat aktivitas bakteri staphylococcus aureus (Prihardini & Wiyono, 2019).

Berdasarkan latar belakang diatas maka penelitian tertarik untuk melakukan penelitian mengenai uji efek ekstrak etanol daun sawo manila (*Manilkara zapota* (L) P.Royen)

terhadap gambaran histopatologi ginjal tikus putih jantan (*Rattus norvegicus*) yang diinduksi streptozotocin dengan variasi dosis 100 mg/kg BB,dosis 200 mg/kg BB,dosis 400 mg/kg BB.

METODE PENELITIAN

Alat dan Bahan

Alat

Ayakan mesh nomor 40, batang pengaduk (pyrex), bejana maserasi, blender (national), cawan porselin, corong kaca (pyrex), dispo, erlenmeyer (pyrex), gelas kimia (pyrex), gelas ukur (pyrex), gunting, jarum oral, glukotest strip test, kandang hewan uji, labu ukur (pyrex), labu alas bulat (schott duran), mikroskop Olympus CX21, pipet tetes, pisau bedah, Rotary Vacum Evaporator (Eyela), sentrifuge, sonde oral 3 ml (terumo syringe), spidol (snowman), tabung reaksi, timbangan analitik, timbangan hewan uji, wadah maserasi dan Waterbat.

Bahan

Aquadestilata,aqua pro injeksi, asam klorida, alkohol 100%, alkohol 95%, alkohol 70%, alkohol 90%, besi (III) klorida, citrate-buffer saline, daun Sawo Manilla, dragendrof lp, etanol 96%, eter, formalin-PBS 10%, xylol, Glibenklamid, serbuk magnesium, Na CMC 0,5%, Natrium Hidroksida, Natrium Klorida, pakan standar, larutan mayers Hematoxylin dan Eosin, streptozotocin.

Pembuatan ekstrak etanol daun sawo manila

Penelitian ini memakai bahan uji daun sawo manila yang berasal dari kec Palu Barat, Kota Palu Sulawesi Tengah.

Ekstrak etanol daun sawo manila dilakukan menggunakan metode maserasi, yaitu simplisia daun kacang panjang yang sudah dijadikan serbuk, diayak dengan ayakan nomor 40 mesh, menimbang 300 gram lalu diekstraksi dengan 2 L pelarut etanol 96% dengan cara maserasi selama 3x24 jam terlindung dari cahaya sambil beberapa kali diaduk. Maserat disaring menggunakan kertas saring lalu diperoleh filtrat. Selanjutnya di*evaporasi* atau memisahkan larutan menggunakan *rotavapor* (60^0C) dan dilakukan pengentalan dengan menggunakan *waterbath* (60^0C) hingga diperoleh ekstrak kental.

Pembuatan Larutan Streptozotocin

Menimbang streptozotocin 0,32 gr yang dilarutkan dengan *citrate-buffer saline* (pH 4,5) sampai 100 ml, kemudianl menginduksikannya pada tikus (ip). Dosis streptozotocin yaitu 40 mg/kg BB.

Pembuatan Suspensi Na CMC 0,5%

Menimbang 0,5 gram Na CMC lalu dilarutkan dengan 10 mL aquadest panas dalam gelas kimia lalu aduk hingga homogen dan berwarna

transparan. Volumenya dicukupkan dengan aquadest sampai 100 mL.

Pembuatan Suspensi Ekstrak daun sawo manila

Untuk membuat suspensi uji ekstrak etanol daun sawo manila ditimbang dengan masing-masing 0,2 gram (dosis 100 mg/kg BB), 0,4 gram (200 mg/kg BB) dan 0,8 gram (400 mg/kg BB). Masing-masing ekstrak ditambahkan Na CMC 0,5% dan dicukupkan volumenya dengan aquadest hingga 25 mL kemudian dikocok hingga homogen.

ANALISIS DATA

Data dianalisis dengan uji non parametrik yaitu uji *Kruskal-Wallis* dan dilanjutkan uji *Mann Whithney* dengan menggunakan software SPSS 23

.

Hasil Dan Pemahasan

Hasil

Tabel 1 Hasil Uji Penapisan Fitokimia Ekstrak Etanol Daun Sawo Manila

NO	Parameter Uji	Hasil	Kadar	Satuan	Persamaan Regresi
1	Total Alkaloid Ekuivalen Quinin	+	2.228,06	µg/g	y=0,0002x - 0,0005
2	Total Flavonoid Ekuivalen Quercetin	+	2,79	% (b/b)	y=0,0046x + 0,0023
3	Saponin from Quillaja bark	+	10,03	% (b/b)	y=0,0002x – 0,002
4	Total Tannin Ekuivalen Tannic Acid	+	1.973,27	µg/g	y=0,0423 + 0,0033

Keterangan : (+) : Mengandung golongan senyawa yang diuji

Tabel 2. Skoring kerusakan pankreas tikus

Kelompok Hewan Uji	Skoring Kerusakan					Rerata±SD
	1	2	3	4	5	
Kontrol Normal	0	0	0	0	0	0±0
Kontrol Negatif	2	2	2	2	2	2±0
Dosis ekstrak 100 mg/kgBB	0	1	1	2	2	1,66±0,57
Dosis ekstrak 200 mg/kgBB	0	1	1	1	1	0,66±0,57
Dosis ekstrak 400 mg/kgBB	0	1	1	1	1	1±0

Keterangan :

SKOR 0 : TIDAK ADA KERUSAKAN

SKOR 1 : KERUSAKAN ≤ ½ BAGIAN

SKOR 2 : KERUSAKAN ≥½ BAGIAN

SKOR 3 : KERUSAKAN ≤ ¾ BAGIAN

SKOR 4 : KERUSAKAN ≥ ¾ BAGIAN

Pengamatan histopatologi ginjal dilakukan untuk mengetahui efek pemberianekstrak daun sawo manila terhadap gambaran histopatologi setelah diinduksi streptozotocin.

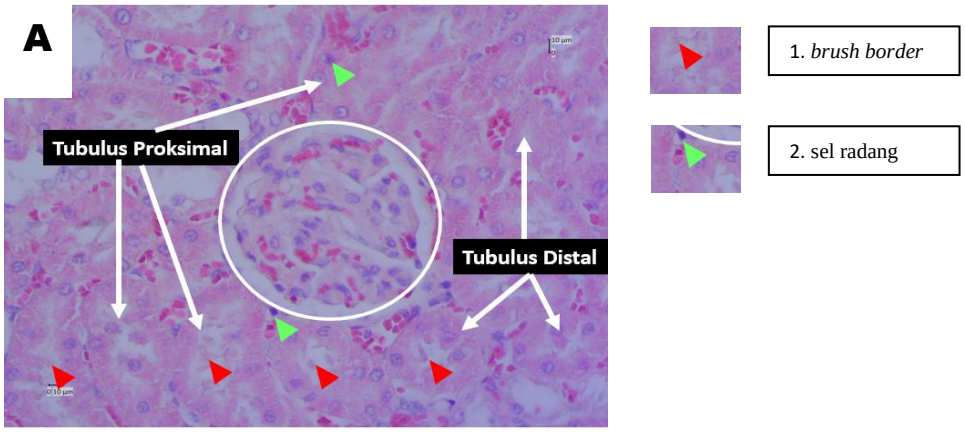

Gambar 1. Gambaran histopatologi ginjal kelompok normal dengan pewarnaan HE. Keterangan : (A) Perbesaran 200 kali, (B) Perbesaran 400 kali.

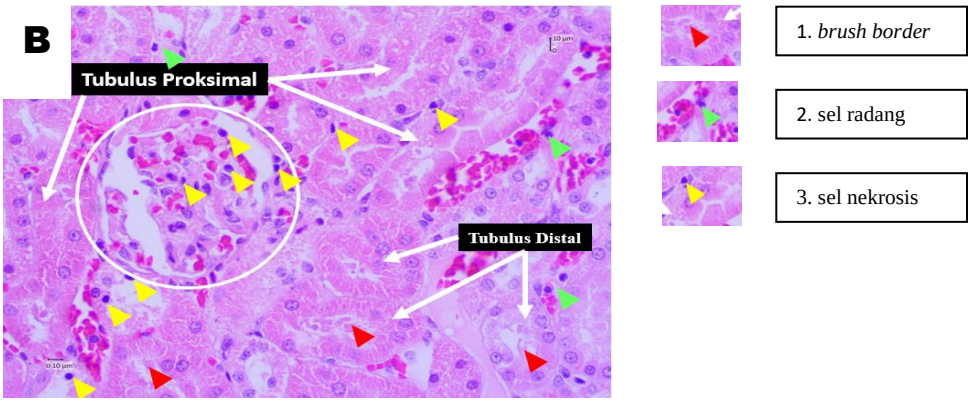

Gambar 2. Gambaran histopatologi ginjal Kelompok SK model tikus Diabetes Melitus dengan pewarnaan HE. Keterangan: (A) Perbesaran 200 kali, (B) Perbesaran 400 kali.

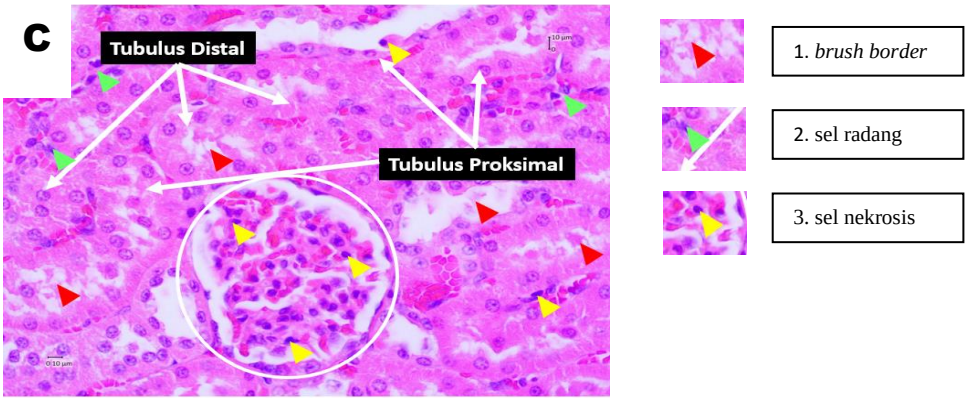

Gambar 3. Gambaran histopatologi ginjal Kelompok 100 model tikus Diabetes Melitus dengan pewarnaan HE. Keterangan: (A) Perbesaran 200 kali, (B) Perbesaran 400 kali.

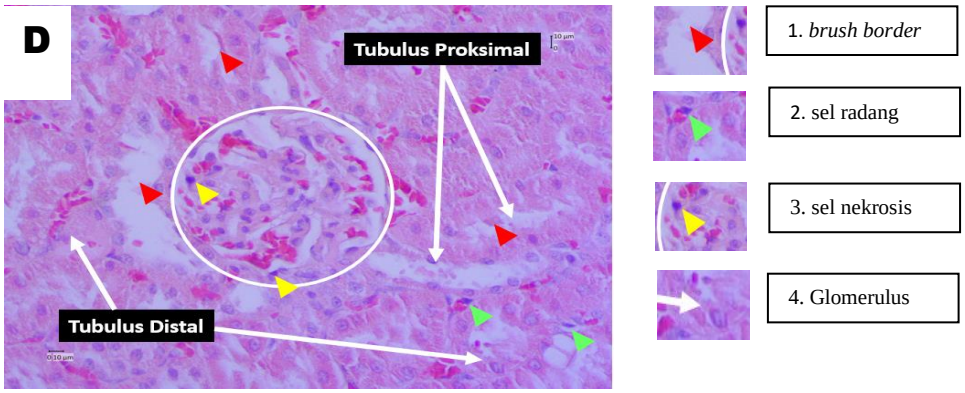

Gambar 4. Gambaran histopatologi ginjal Kelompok 200 model tikus Diabetes Melitus dengan pewarnaan HE. Keterangan: (A) Perbesaran 200 kali, (B) Perbesaran 400 kali.

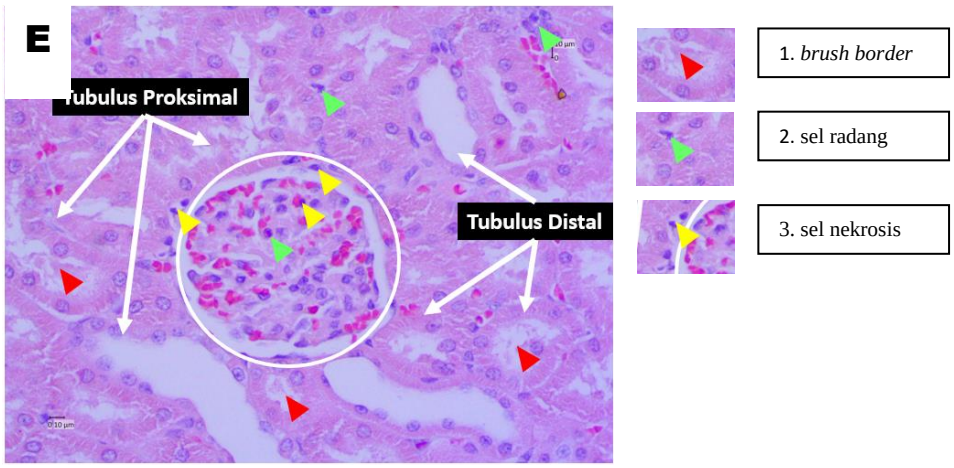

Gambar 5. Gambaran histopatologi ginjal Kelompok 400 model tikus Diabetes Melitus dengan pewarnaan HE. Keterangan: (A) Perbesaran 200 kali, (B) Perbesaran 400 kali.

Data kemudian diuji analisis non-parametrik *Kruskal-Wallis* terhadap tingkat kerusakan histopatologi ginjal tikus putih. Uji ini dilakukan untuk melihat adanya perbedaan signifikan antara kelompok perlakuan berdasarkan tingkat kerusakan histopatologi ginjal tikus putih setelah diinduksi dengan streptozotocin dan pemberian ekstrak daun sawo manila dosis 100, 200 dan 400 mg/kg BB selama 21 hari.

Tabel 3 Hasil Uji Lanjut Mann Whitney

Kelompok Perlakuan	Kontrol Normal	Kontrol Negatif	Dosis 100 mg/kg BB	Dosis 200 mg/kg BB	Dosis 400 mg/kg BB
Kontrol Normal	-	0,025*	0,034*	0,114	0,025*
Kontrol Negatif	0,025*	-	0,317	O,034*	0,025*
Dosis 100 mg/kg BB	0,034*	0,025*	-	0,099*	0,114
Dosis 200 mg/kg BB	0,114	0,034*	0,0998	-	0,317
Dosis 400 mg/kg BB	0,025*	0,025*	0,114	0,317	-

Keterangan: Nilai p <0,05= *berbeda signifikan dan nilai p >0,05= berbeda tidak signifikan

Pembahasan

Pada penelitian ini mengunakan daun sawo manila (*manilkara zapota* (L) P.Royen yang diperoleh dari kec Palu Barat, Kota Palu Sulawesi Tengah. Sebelumnya dilakukan identifikasi tanaman di UPT. Sumber Daya Hayati Universitas Tadulako Sulawesi Tengah. Hasil identifikasi membuktikan bahwa daun sawo manila (*manilkara zapota* (L) P.Royen) Ekstrak daun sawo manila diperoleh dari proses ekstraksi dengan mengunakan metode maserasi. Maserasi adalah proses ekstraksi simplisia mengunakan pelarut dengan beberapa kali pengadukan pada suhu ruangan. Prosedurnya dilakukan dengan merendam simplisia dalam pelarut yang sesuai dalam wadah tertutup (Kemenkes RI, 2019).

Hasil uji penapisan fitokimia menunjukkan bahwa ekstrak etanol daun sawo manila (*Manilkara zapota* (L) P.Royen) mengandung golongan senyawa Alkaloid, Flavonoid, Tanin, Saponin dimana senyawa-senyawa ini dapat menurunkan kadar glukosa darah. Hal ini sesuai dengan penelitian Prihardini, 2015 yang menyatakan bahwa daun sawo manila mengandung senyawa kimia alkaloid, flavonoid, tanin dan saponin.

Penelitian ini menggunakan tikus putih (*Rattus norvegicus*) sebagai hewan uji yang merupakan jenis tikus yang umum digunakan untuk penelitian. Tikus yang digunakan adalah tikus jantan. Hal ini dikarenakan kondisi biologis tikus jantan lebih stabil di bandingkan tikus betina dan tidak

dipengaruhi oleh adanya siklus menstruasi serta tikus jantan mempunyai kecepatan metabolisme obat lebih cepat di bandingkan tikus betina. Hewan uji yang digunakan mempunyai keseragaman bobot yaitu memiliki berat badan antara 200-250 gram, umur 3-4 bulan yang bertujuan untuk memperkecil variasi biologis antar hewan uji yang di gunakan sehingga dapat memberikan respon relatif seragam. Tikus di adaptasikan selama 2 minggu di laboratorium biofarmasetika STIFA untuk menyesuaikan pola hidup pada lingkungan baru dan mencegah terjadinya stres pada saat perlakuan.

Kelompok kontrol normal digunakan untuk memastikan bahwa adanya gangguan pada pada gambaran histopatologi yaitu pada sel-sel tubulus ginjal melebihi batas normal pada tikus adalah akibat pemberian stz dan bukan akibat pemberian pembawa (Na CMC 0,5%) yang digunakan sebagai pelarut pada pembuatan suspensi bahan uji dan dan sebagai pembanding hitopatologi yang tidak mengalami gangguan akibat paparan dari nefrotoksin. Kelompok kontrol negatif digunakan untuk memastikan adanya gangguan pada gambaran histopatologi yaitu pada sel-sel tubulus ginjal melebihi batas normal akibat pemberian induksi STZ.

Pembuatan preparat histopatologi hewan uji dilakukan di Balai Besar Veteriner Maros (BBVT MAROS). Proses fiksasi (mencegah kerusakan jaringan) organ ginjal dilakukan dengan formalin 10%. Penggunaan formalin 10% dilakukan untuk mengawetkan, menghambat proses pembusukan dan autolisis (proses penghancuran sel yang disebabkan oleh enzim). Pembuatan histopatologi ginjal menggunakan metode paraffin cair. Pewarnaan yang digunakan adalah pewarnaan Hemotoksilin Eosin (HE). Pewarnaan HE untuk melihan protoplasma sel inti dan kromosom. Pewarnaan HE merupakan pewarnaan yang dikombinasikan antara pewarna bersifat basa dan asam. Hemotoksilin yang merupakan pewarna jaringan yang bersifat basa yang di gunakan untuk mewarnai jaringan yang bersifat basofilik (senang dengan warna basa) dengan membentuk warna biru. pembuatan preparat di laboratorium patologi BBV Maros menggunakan pewarnaan HE. Preparat histopatologi diamati dengan menggunakan mikroskoskop cahaya dengan perbesaran 400x oleh ahli patologi anatomi.

Hasil pemeriksaan histopatologis pada penelitian ini didapatkan pada kelompok normal menunjukkan epitel kuboid penyusun tubulus proksimal dan

tubulus distal dalam keadaan intak. Pada lumen tubulus tampak adanya *brush border* yang masih intak dan tanpa adanya protein *cast.* Pada kelompok negatif (kelompok tikus model diabetes) ditemukan adanya akumulasi sel-sel radang pada area interstitial yang cukup banyak dan adanya pengerutan dari membran basal tubulus dan sebagian tubulus kehilangan *brush border*. Selain itu terdapat pula tubulus yang mengalami atrofi dan destruksi dan terdapat *intraluminal cast.* Pada beberapa area juga ditemukan adanya pelebaran celah antar tubulus dan kerusakan glomerulus yang masih. Perubahan histologis yang terjadi adalah tampak sebagian *brush border* masih menempel pada epitel dan sebagian lagi mengalami kerusakan. Pada struktur ini masih tampak sebukan sel radang serta beberapa tubulus ditemukan mengalami atrofi.

Pada dosis 100 mg/kgBB terlihat mulai adanya perbaikan dari cedera, yakni *brush border* yang masih menempel pada epitel dan sel epitel tubulusnya tampak serta beberapa area ditemukan intraluminal *cast*. Sebukan sel radang masih ditemukan pada setiap lapangan pandang namun dalam jumlah yang sedikit. Dilatasi tubulus di beberapa daerah masih ditemukan. Pada 200 mg/kgBB susunan tubulus semakin rapat dengan *brush border* yang lebih baik sekalipun masih didapatkan adanya sel radang dan beberapa tubulus atrofi.

Pengujian efek ekstrak etanol daun sawo manila terhadap gambaran histopatologi ginjal tikus yang di induksi streptozotocin menggunakan 30 ekor hewan uji yang di bagi dalam Kelompok perlakuan pertama digunakan sebagai kontrol normal (tidak di induksi), kelompok perlakuan kedua sebagai kontrol negatif diinduksi Streptozotocin (STZ) serta diberi Na CMC 0,5%, kelompok perlakuan ketigasebagai kelompok uji diinduksi STZ Kelompok perlakuan ke empat sebagai kelompok uji di induksi STZ dan di berikan ekstrak dosis 200 mg/kgBB. Kelompok perlakuan ke lima sebagai kelompok uji di induksi STZ dan di berikan ekstrak.

Berdasarkan hasil uji nonparametrik analisis *Kruskal walis,* Pada semua kelompok,di peroleh nilai probabilitas (p) skoring kerusakan ginjal tikus adalah 0,018 ($p < 0,05$). Hal ini menunjukan adanya perbedaan signifikan skoring histopatologi ginjal tikus setelah pemberian perlakuan pada semua kelompok. Untuk mengetahui lebih jelas letak perbedaan signifikan diantara kelompok uji, maka maka dilakukan uji lanjut *Mann-Whitney* dimana skoring pengamatan kerusakan ginjal tikus yang menunjukan ada

perbedaan signifikan pada gambaran histologi ginjal tikus dari masing-masing kelompok perlakuan, diantaranya yaitu kelompok normal.

Berdasarkan hasil preparat histopatologi ginjal tikus putih jantan dan uji statistik yang dilakukan maka diketahui bahwa dosis 200 mg/kg BB sudah memiliki pengaruh terhadap regenerasi sel ginjal dengan skroning 0,66. Efek tersebut terjadi karena zat aktif yang terkandung sudah diserap sempurna dalam reseptor. (Tandi, J.2014).

KESIMPULAN

Dosis bertingkat ekstrak etanol daun sawo manila (*Manilkara zapota* (L)P.Royen) mempunyai perbedaan efek terhadap gambaran histopatologi ginjal tikus putih jantan yang diinduksi streptozotocin, dengan dosis efektif adalah 200 mg/kg BB.

SARAN

Perlu dilakukan penelitian yang lebih lanjut tentang senyawa metabolit sekunder yang memberikan efek terhadap gambaran histopatologi ginjal tikus putih dan melakukan uji toxic pada dosis maximal agar diketahui dosis yang digunakan aman.

DAFTAR PUSTAKA

Afifah Effatul. (2015). Sapodilla (Manilkara zapota L.) Extract Water Decreased Blood Glucose Level of Diabetic Induced Mice. *Jurnal Gizi Dan Kesehatan Indonesia*, *3*(3), 180–186.

Hendromartono. (2009). Buku Ajar Ilmu Penyakit Dalam Edisi V. In *Internal publishing*. Jakarta: Internal publishing.

Kemenkes RI. (2019). Profil Kesehatan Indonesa 2019. In *Kementrian Kesehatan Republik Indonesia*. Retrieved from https://pusdatin.kemkes.go.id/resources/download/pusdatin/profil-kesehatan-indonesia/Profil-Kesehatan-indonesia-2019.pdf

Meschel, A. L. (2012). Histologi Dasar Junqueira. In *Buku Kedokteran EGC* (Vol. 12).

Prihardini, & Wiyono, A. S. (2019). Pengembangan Dan Uji Antibakteri Ekstrak Daun Sawo Manila (Manilkara Zapota) Sebagai Lotio Terhadap Staphyllococcus aures The Development And Antibacteria Test Of Manila Sapodilla Leaf (Manilkara Zapota) AS A LOTIO TO Staphyllococcus aures. *Jurnal Wiyata, 2*(1), 87–92.

Rivandi, J., & Yonata, A. (2015). Hubungan Diabetes Melitus Dengan Kejadian Gagal Ginjal Kronik. *Jurnal Majority*, *4*(9), 27–34. Retrieved from http://juke.kedokteran.unila.ac.id/in

dex.php/majority/article/view/1404/1246

Tandi, J. (2023). *Farmakologi Bahan Alam*. Yokyakarta: Andi.

Tandi, Joni, H, M., Yuliet, & Yusriadi. (2016). Efektivitas Ekstrak Daun Gedi Merah Terhadap Glukosa Darah, Malondialdehid, 8-Hdroksi-Deoksiguanosin, Insulin Tikus Diabetes. *J. Trop. Pharm. Chem*, *3*(June), 264–276. https://doi.org/https://doi.org/10.25026/jtpc.v3i4.114

Tandi, Joni, Ondja, D., Putri, W. A., Handayani, T. W., Wirawan, W., & Budiawan, E. (2023). Hepatoprotective Activity of Binahong (Anredera cordifolia (Ten .) Steenis) Leaf Extract in Diabetes Mellitus Rats Aktivitas Hepatoprotektif Ekstrak Daun Binahong (Anredera cordifolia (Ten .) Steenis) pada Tikus Diabetes Mellitus. *Indonesian Journal of Pharmaceutical Science and Technology*, *5*(2), 1–6.